Universidad Central “Marta Abreu” de Las Villas

Facultad de Ingeniería Eléctrica

Centro de Estudios de Electrónica y Tecnologías de la Información

TRABAJO DE DIPLOMA

Sistema para Análisis de Imágenes de Fondo de Ojo en Estudios de Retinopatía Diabética

Autor: Yanisley Martinez Espinosa

Tutor: Dr. C. Alberto Taboada Crispi

Santa Clara

"Año 54 de la Revolución"

Universidad Central “Marta Abreu” de Las Villas

Facultad de Ingeniería Eléctrica

Centro de Estudios de Electrónica y Tecnologías de la Información

TRABAJO DE DIPLOMA

Sistema para Análisis de Imágenes de Fondo de Ojo en Estudios de Retinopatía Diabética

Autor: Yanisley Martinez Espinosa yanisleyme@uclv.edu.cu

Tutor: Alberto Taboada Crispi

Profesor Titular, Investigador Titular, CEETI,

ataboada@uclv.edu.cu

Consultante: **Ray

Santa Clara

“Año 54 de la Revolución”

Hago constar que el presente trabajo de diploma fue realizado en la Universidad Central "Marta Abreu" de Las Villas como parte de la culminación de estudios de la especialidad de Ingeniería en Automática, autorizando a que el mismo sea utilizado por la Institución, para los fines que estime conveniente, tanto de forma parcial como total y que además no podrá ser presentado en eventos, ni publicados sin autorización de la Universidad.

Firma del Autor

Los abajo firmantes certificamos que el presente trabajo ha sido realizado según acuerdo de la dirección de nuestro centro y el mismo cumple con los requisitos que debe tener un trabajo de esta envergadura referido a la temática señalada.

Firma del Tutor

Firma del Jefe de Departamento
donde se defiende el trabajo

Firma del Responsable de
Información Científico-Técnica

PENSAMIENTO

*****Escriba aquí el texto del pensamiento (Opcional)***

DEDICATORIA

A todos aquellas personas que de una forma u otra han contribuido a la realización de esta tesis, dígase amigos, profesores, y a mi familia en general.

AGRADECIMIENTOS

A mi madre y mis abuelos por ayudarme a terminar mis estudios, y apoyarme en los momentos más difíciles.

A mi esposo por apoyarme y ayudarme a realizar este trabajo.

A mi tutor que desinteresadamente y a pesar de todos los problemas me brindó su ayuda incondicional.

TAREA TÉCNICA

1. Recopilación y organización de información sobre equipos y sistemas comerciales para análisis de imágenes de fondo de ojo.
2. Análisis de tendencias de diseño y limitaciones de los sistemas actuales de bajo costo para análisis de imágenes de fondo de ojo.
3. Argumentación del uso de algoritmos para segmentación y análisis de imágenes de fondo de ojo reportados en la literatura.
4. Propuesta de variante de solución para implementar sistema de bajo costo para el análisis de imágenes de fondo de ojo.

Firma del Autor	Firma del Tutor

RESUMEN

La diabetes mellitus produce daño en vasos sanguíneos, pudiendo provocar retinopatía diabética que conduce a la ceguera. La detección temprana de la retinopatía diabética se puede realizar mediante el análisis del fondo de ojo, por métodos tradicionales (con oftalmoscopio), o por técnicas automatizadas (con retinoscopios u otras técnicas avanzadas). Sin embargo, los sistemas disponibles en el país para el análisis automatizado son caros y escasos, por lo que no se pueden usar para pesquisaje masivo. Se impone la adquisición de imágenes con el uso de cámaras digitales no midriáticas, de uno o más campos, con campos de visión de 30º a 60º y más de 1Mp de resolución, lo más crítico resulta el enfoque. Existen numerosas bases de datos de estas imágenes, destacándose la DIARETDB1, que puede usarse para evaluar algoritmos de procesamiento y clasificación de imágenes de fondo de ojo. Esos algoritmos comprenden: la conversión espacial de color, la detección de región del FO, la homogenización de la iluminación, y la evaluación de calidad de la imagen, así como la clasificación con rasgos de forma y color por kNN. Se propone variante futura de implementación basada en teléfono móvil inteligente.

TABLA DE CONTENIDOS

PENSAMIENTO i

DEDICATORIA ii

AGRADECIMIENTOS iii

TAREA TÉCNICA iv

RESUMEN v

INTRODUCCIÓN 1

Situación del problema 1

Objetivos Específicos 2

Viabilidad 2

Estructura del Trabajo 3

CAPÍTULO 1. RETINOPATÍA DIABÉTICA Y FONDO DE OJO 4

1.1 Estructura del fondo de ojo 4

1.2 Retinopatía Diabética 6

1.3 Técnicas para el estudio de retinopatía diabética mediante la observación del FO . 9

1.3.1 Oftalmoscopía 9

1.3.2 Cámaras de fondo de ojo 11

1.4 Estudios masivos realizados a nivel internacional 11

1.5 Conclusiones parciales....13

CAPÍTULO 2. EQUIPOS AUTOMATIZADOS PARA EL ANÁLISIS DE IMÁGENES DE FONDO DE OJO....14

2.1 Bloque de adquisición....14

2.2 Bases de datos de imágenes de FO....18

2.2.1 Bases de datos disponibles públicamente....18

2.2.2 Estrategias para evaluar algoritmos....22

2.5 Conclusiones parciales....27

CAPÍTULO 3. ALGORITMOS PARA EL PROCESAMIENTO Y ANÁLISIS DE LAS IMÁGENES DE FONDO DE OJO....28

3.1 Procesamiento de Imágenes....28

3.1.2 Segmentación....30

3.1.3 Procesamiento de imágenes binarias....33

3.3 Clasificación....34

3.3.1 Detección de formas redondeadas....35

3.4 Conclusiones parciales....36

CONCLUSIONES Y RECOMENDACIONES....38

Conclusiones....38

Recomendaciones....39

REFERENCIAS BIBLIOGRÁFICAS....40

INTRODUCCIÓN

Desde hace muchísimos años el sistema óptico ha llamado la atención de Investigadores que, a medida que se fue desarrollando la tecnología, han creado mecanismos e instrumentos para estudiar y corregir los defectos de la óptica ocular y ver el fondo del ojo (la retina).

Situación del problema

Las enfermedades sistémicas que producen daño de vasos sanguíneos (hipertensión arterial, diabetes, aterosclerosis, glaucoma) provocan ceguera, y otras enfermedades cerebro-vasculares e incluso la muerte de miles de personas cada año en Cuba y el mundo.

La detección temprana de ese daño de los vasos sanguíneos se puede desarrollar mediante el análisis del fondo de ojo. Ese análisis puede realizarse por métodos tradicionales (con ayuda del oftalmoscopio), o por técnicas automatizadas (con el uso de retinoscopios u otras técnicas avanzadas).

Sin embargo, los equipos y sistemas disponibles en el país para el análisis automatizado de imágenes de fondo de ojo (FO) son extremadamente caros y escasos, por lo que no es posible usarlos en pesquisaje masivo. Lo que se persigue con los de bajo costo con que trata este trabajo, es poderlos llevar a las consultas de los policlínicos, o incluso a los médicos de la familia para estudios masivos.

No existen algoritmos especialmente diseñados para el análisis de imágenes de fondo de ojo obtenidas con equipos y sistemas de bajo costo, que pudieran implicar mayor nivel de ruido y distorsión, menor resolución, etc. Los algoritmos correspondientes se deben obtener a partir de modificar los vigentes para equipos y sistemas convencionales, los cuales son

descritos en este trabajo, para dar una idea de la complejidad computacional a la que nos enfrentamos.

Objetivo General

1. Analizar tendencias y proponer variante de sistema de bajo costo para el análisis de imágenes de fondo de ojo.

Objetivos Específicos

1. Recopilar y organizar información sobre equipos y sistemas comerciales para análisis de imágenes de fondo de ojo.
2. Analizar tendencias de diseño y limitaciones de los sistemas actuales de bajo costo para análisis de imágenes de fondo de ojo.
3. Argumentar el uso de algoritmos para segmentación y análisis de imágenes de fondo de ojo reportados en la literatura.
4. Proponer variante de solución para implementar sistema de bajo costo para el análisis de imágenes de fondo de ojo.

Viabilidad

Este trabajo solo persigue un análisis de variantes de implementación de algoritmos para sistemas de bajo costo, de análisis de imágenes de fondo de ojo, en el país. No obstante, parece viable esa implementación en un futuro cercano, teniendo en cuenta los avances del Centro de Neurociencias de Cuba (Cneuro) como centro de gran experiencia en la fabricación de equipos médicos para el país y principal interesado en este estudio.

Con respecto a la implementación de los algoritmos, en esta etapa de estudio, se garantiza la viabilidad al necesitar solo de una computadora con MATLAB instalado. También se cuenta con imágenes obtenidas por los equipos y sistemas de análisis de imágenes de FO disponibles en Internet, que servirán como patrones para evaluar los algoritmos desarrollados.

Estructura del Trabajo

El informe de la investigación se estructura en una breve introducción que define el problema y los objetivos, capitulario (3 capítulos), conclusiones y recomendaciones, referencias bibliográficas y anexos.

El primer capítulo trata sobre la estructura del fondo de ojo, la retinopatía diabética y las técnicas empleadas para el estudio de retinopatía diabética mediante la observación del fondo del ojo, así como también algunos estudios masivos realizados a nivel internacional. El segundo capítulo aborda los equipos automatizados para el análisis de las imágenes de fondo de ojo, enfatizando las características del bloque de adquisición, así como las bases de datos disponibles de imágenes de fondo de ojo, que sirven para evaluar los algoritmos de procesamiento y análisis. El tercer capítulo analiza los principales algoritmos empleados para el procesamiento y análisis de las imágenes de fondo de ojo.

En las conclusiones se esbozan los aspectos fundamentales relacionados con los sistemas comerciales para análisis de imágenes de fondo de ojo, analizando tendencias de diseño y el uso de algoritmos para segmentación y análisis de imágenes de fondo de ojo recomendados. Se proponen ideas para implementar sistema de bajo costo para el análisis de imágenes de fondo de ojo, que queda como recomendación implementar.

CAPÍTULO 1. RETINOPATÍA DIABÉTICA Y FONDO DE OJO

El objetivo de este capítulo es analizar los fundamentos de la evaluación del fondo del ojo, asociado a la enfermedad de la retinopatía diabética. Se realiza un análisis de las principales técnicas para el estudio de la retinopatía diabética mediante la observación del fondo del ojo. Finalmente se ejemplifican algunos estudios internacionales masivos de retinopatía diabética mediante la observación del fondo del ojo.

1.1 Estructura del fondo de ojo

En las imágenes de fondo de ojo (Figura 1. 1) se observan los tejidos oculares, permitiendo la visualización de estructuras de gran importancia como son: la retina, sus vasos sanguíneos, los coroides y la porción intraocular del nervio óptico. Para la clínica médica, la imagen de fondo de ojo es una portadora básica de información, ya que además de ser considerada una ventana natural al sistema vascular encefálico del ser humano, contiene información de inigualable valor sobre el estado de las estructuras anatómicas del ojo y el propio encéfalo [15]. En un estudio de fondo de ojo, se deben de apreciar las siguientes estructuras:

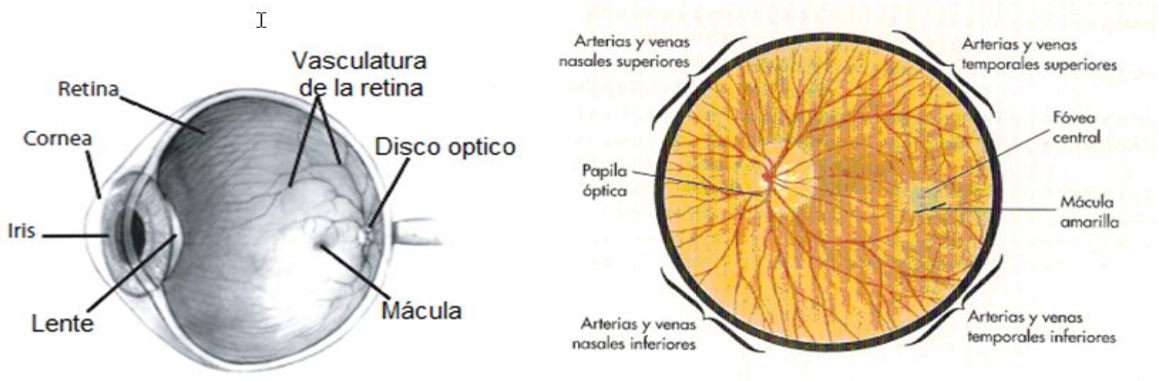

Figura 1. 1. Sección transversal y estructuras anatómicas del fondo de ojo.

- **Papila o Disco Óptico:** Corresponde a la cabeza del nervio óptico por donde las fibras ganglionares retinales convergen e ingresan al tracto óptico. Normalmente tiene un color amarillo claro o rosáceo, redonda u oval (diámetro aproximado de 1,5 mm) en dirección vertical, plana (ni más adelante ni más atrás de la retina) y de bordes netos; su proyección espacial determina el punto o mancha ciega del campo visual (mancha de Marriotte) [15].

  El árbol vascular (arteria y vena central de la retina) se ubica en la papila ligeramente inclinado hacia el borde nasal de ella (borde interno). Hacia el lado temporal (borde externo) se observa una zona de color más claro y algo deprimida que corresponde a la excavación papilar fisiológica (aproximadamente es 1/10 a 1/3 de la papila); por su superficie pasan vasos que no alteran su curso en forma significativa [15].
- **Vasos retinales:** La arteria central de la retina puede constituir un solo vaso central, o unirse al ojo en un número variable de troncos, que se consideran variantes anatómicas normales. Debemos seleccionar una rama y seguirla hacia la periferia. Los vasos reciben el nombre según el cuadrante que ocupan: temporal superior o inferior y nasal superior o inferior. Las arteriolas son de color rojo brillante con un reflejo luminoso peculiar, las vénulas son más grandes y de color oscuro [15].

- **Mácula:** El examen de la retina se debe iniciar por el área macular. Aproximadamente a 2 DD (DD = Diámetro de Disco óptico) a temporal de la papila es posible reconocer la zona foveal como un área más oscura.

  Histológicamente el neuroepitelio a nivel del área foveo-macular se modifica estructuralmente, lo que permite el paso de la luz directamente para estimular a los foto receptores. De este modo, se aprecia un cambio histológico en la distribución de las capas retinales, donde las zonas centrales se abren constituyéndose una depresión tisular, la fóvea [15].

- **Retina:** La retina es trasparente, pero se ve de una coloración rosada pareja por el efecto de telón que ejerce el epitelio pigmentario sobre la rica trama vascular coroidea. La periferia retinal, se examina con facilidad con la oftalmoscopía

binocular indirecta y con métodos especiales, tales como la lámpara de hendidura y lentes de contacto *adhoc* [15].

El estudio de estas estructura dependen en alto grado del examen del fondo de ojo por lo que se necesitan equipos precisos, que sean capaces de tomar una información y procesarla de manera correcta y clara.

1.2 Retinopatía Diabética

La diabetes mellitus se caracteriza por el déficit de secreción o actividad de la insulina, produciendo hiperglucemia, así como alteraciones en el metabolismo de lípidos y proteínas. Estos niveles elevados de glucosa, generados por la diabetes, provocan alteraciones del sistema circulatorio, incluyendo los vasos de la retina [39].

La retina es la estructura afectada con mayor frecuencia, pero tanto el segmento anterior del ojo (córnea, cristalino, iris), como el nervio óptico pueden verse afectados.

Después de 20 años del diagnóstico de diabetes, prácticamente el 100% de los pacientes con diabetes mellitus tipo 1 (DM1) y el 60% de los pacientes con diabetes mellitus tipo 2 (DM2) presentan retinopatía diabética [2] [3] [39].

La retinopatía diabética es la causa más común de la ceguera [3] [4] [6] y la pérdida de la visión en la población activa del mundo occidental [6] [22]. Es una complicación ocular de la diabetes [2] [4], causada por el deterioro de los vasos sanguíneos que irrigan el ojo. Éstos pueden dejar salir sangre y líquido, haciendo que se formen conductos frágiles e irregulares. Como consecuencia de este daño, los vasos empiezan a filtrar defectuosamente. Esto hace que a la retina pase líquido (edema), sangre (hemorragias) y grasas (lípidos), haciendo que la imagen que se envía al cerebro sea borrosa [39].

La retinopatía diabética evoluciona en dos fases: Retinopatía de origen o no proliferativa y Retinopatía proliferativa.

La Retinopatía de origen o no proliferativa (Figura 1. 2) consiste en lesiones redondas intraretinales de un tamaño comprendido entre 10 y 100 micras, de color rojo y blanco en ocasiones, que pueden estar asociadas a hemorragias intraretinales o engrosamiento de la retina, micro aneurismas, exudados o edema de la retina y venopatía. Los micro aneurismas

y los exudados especialmente duros aparecen típicamente en la región central de la visión (macula) qué predice la presencia del edema macular.

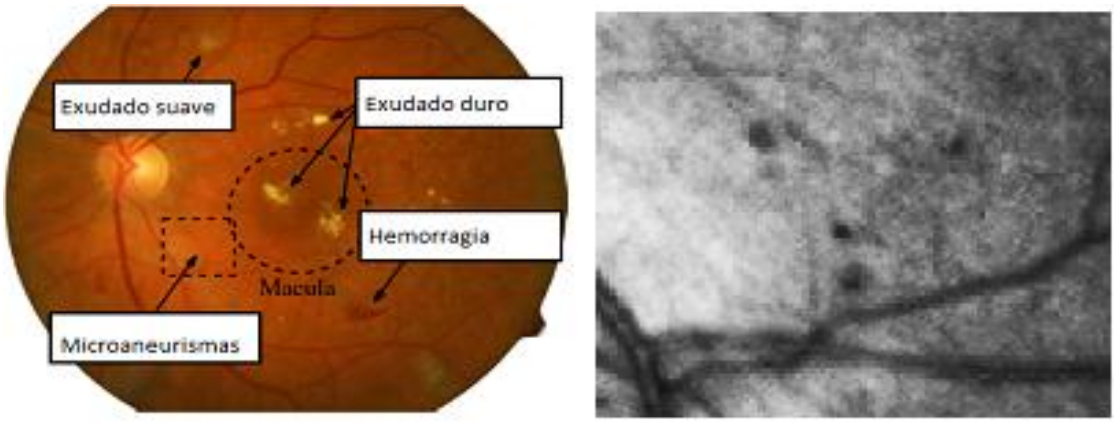

Figura 1. 2 Retinopatía no proliferativa.

En la Retinopatía proliferativa (Figura 1. 3), los vasos sufren deterioro continuo por los niveles elevados de glucosa, muchos terminan cerrándose e impidiendo la llegada de sangre y nutrientes, produciendo zonas de isquemia retiniana. Estas zonas de isquemia producen un factor denominado vaso proliferativo. Se caracteriza por formación de nuevos vasos en la retina y humor vítreo, hemorragias vítreas, y posteriormente esta hemorragia puede producir fibrosis y secundariamente desprendimiento de retina. La retinopatía proliferativa en diabéticos puede causar la pérdida súbita en la acuidad visual o incluso una ceguedad permanente debido a estos síntomas. Esta fase es considerada si hay neovascularización [39].

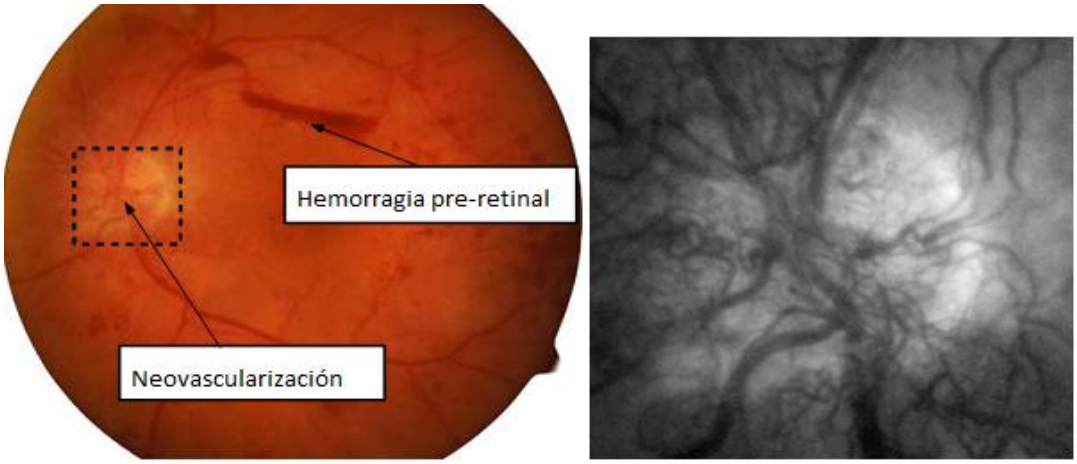

Figura 1. 3 Retinopatía proliferativa.

La retinopatía no proliferativa es tratada o diagnosticada como que se convertirá en retinopatía proliferativa, donde también es amenazante la condición del ojo y la vista. Si esta afección es detectada tempranamente se ayuda a prevenir la ceguera y la pérdida de la visión [7].

Más en detalle, la clasificación de la retinopatía diabética, a partir de la severidad de la misma y del edema macular que permita su correcto manejo clínico, incluye los niveles de:

1. **Sin retinopatía diabética:** cuando no se encuentran anormalidades en el examen oftalmoscópico.

2. **Retinopatía diabética no proliferativa leve**: cuando sólo se encuentran microaneurismas retinianos (puntos rojos, redondos, con bordes lisos bien definidos), que es la primera alteración demostrable en la retinopatía diabética por dilataciones saculares adelgazadas de las paredes capilares con proliferación de células endoteliales. El aumento o disminución del número de los microaneurismas puede indicar el progreso o regreso de la enfermedad.

3. **Retinopatía diabética no proliferativa moderada:** se pueden encontrar hemorragias retinianas, que se producen por ruptura de microaneurismas, capilares o vénulas, pero sin alcanzar el nivel crítico de más de 20 hemorragias intraretinianas en los 4 cuadrantes. Otros hallazgos oftalmoscópicos pueden ser los exudados duros o lipídicos (depósitos blancos o blancoamarillentos con límites irregulares, pero precisos, de tamaño variable) y los blandos, denominados también manchas algodonosas (depósitos blancoamarillentos, de bordes imprecisos y localizados superficialmente en la capa de fibras nerviosas de la retina). Incluye también dilataciones venosas en rosario (aumentos localizados del calibre venoso, con irregularidades definidas), pero sólo en un cuadrante.

4. **Retinopatía diabética no proliferativa severa:** se caracteriza por hemorragias intraretinianas severas, o dilataciones venosas definidas en 2 o más de los 4 cuadrantes, o anomalías microvasculares intraretinianas (pequeños vasos intraretinianos tortuosos, finos y anormales) bien definidas en 1 cuadrante (Regla del 4-2-1).

Para lograr esa clasificación se utilizan distintos instrumentos y cámaras digitales que adquieren fotografías a color de la parte posterior del ojo (la retina). Estas son examinadas para detectar la presencia de las lesiones indicativas de la retinopatía diabética.

1.3 Técnicas para el estudio de retinopatía diabética mediante la observación del FO

Para la realización del FO se necesita de sistemas con una fuente de luz y un conjunto de lentes que permitan entrar en el interior del ojo, desde un simple oftalmoscopio hasta las más recientes cámaras automatizadas que fotografían el FO.

1.3.1 Oftalmoscopía

El oftalmoscopio es un instrumento pequeño que cuenta con una fuente luminosa constituido por un cabezal, cuello y mango. Visto por su parte frontal superior tiene un orificio visor de unos 3 mm de diámetro. A los lados, se encuentra el disco rotatorio (dial), que contiene lentes de diferente poder dióptrico, las cuales permiten enfocar el fondo del ojo. Existen lentes positivas (convergentes) y negativas (divergentes). El dial gira en sentido horario (lentes +) y anti horario (lentes -). El observador puede estar al tanto de que lente usa mediante una ventanilla en la base del cabezal a través de la cual se ven los signos +/- o colores rojo para lentes positivas y verde para las negativas. Las primeras se usan en ojos hipermétropes o afáquicos y las segundas en ojos miópicos.

Existen dos formas de oftalmología, la directa y la indirecta. La oftalmoscopía directa, por ejemplo, no es un examen especializado, se requiere solo de un oftalmoscopio directo y un especialista.

Oftalmoscopía directa

En oftalmoscopía directa, se utiliza el sistema óptico del ojo como lupa, obteniéndose una imagen virtual de la retina, como se muestra en la Figura 1.4. El campo medio observable es:

$$\tau = \frac{s' - f'}{s'} d = -\frac{n \cdot f' \cdot d}{n' \cdot s} = \frac{d}{2} \qquad \text{Ecuación 1.1}$$

El aumento del ojo actuando como lupa es $M = D/4$. El poder dióptrico del ojo emétrope es de 60 D, equivalente a una longitud de 22 mm, con n =1 y n' = 1,34.

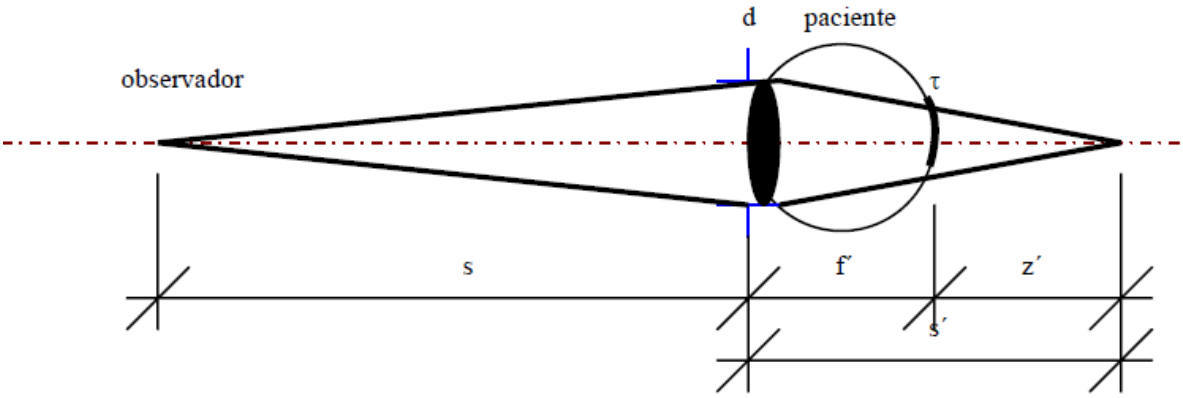

Figura 1. 4 Oftalmoscopía directa.

Oftalmoscopía indirecta

En la oftalmoscopía indirecta, la imagen de la cornea del ojo del paciente, a través de la lente oftalmoscópica, está sobre la cornea del observador, como se ilustra en la Figura 1. **5**. La imagen de la retina, que en este caso es real, se suele colocar en el punto próximo del observador.

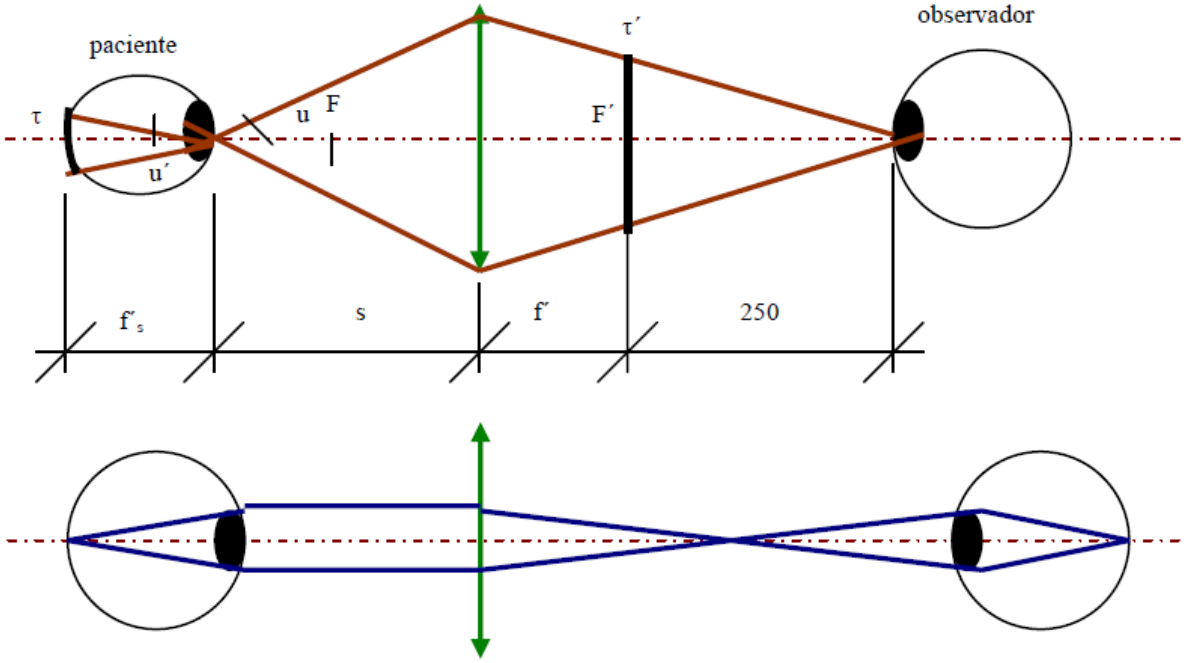

Figura 1. 5 Oftalmoscopía indirecta.

Aquí, τ es el campo de observación de la retina y τ' es la imagen de la retina. Por otro lado, u es el semiángulo bajo el cual se ve la lente desde la pupila del ojo y u' es el semiángulo

bajo el cual se ve la retina desde la pupila del ojo, por lo que la relación entre ángulos será $u' = 0{,}82 \cdot u$ y el aumento es $M = \tau' / \tau$.

1.3.2 Cámaras de fondo de ojo

Las cámaras de FO son más utilizadas en la actualidad ya que estas permiten el seguimiento de cada paciente. La fotografía de FO es considerada la modalidad de diagnóstico preferida por los especialistas gracias a su confiabilidad, además de ser no-invasiva y fácil de usar. Esta técnica permite grabar los datos de diagnóstico para que luego sean consultados por especialistas. Además la fotografía de FO produce una buena sensibilidad, es decir, una buena proporción de descubrimiento de FO anormal [18].

1.4 Estudios masivos realizados a nivel internacional

En el mundo se han desarrollado varios estudios masivos de la incidencia de la retinopatía diabética, mediante el uso de la prueba del fondo de ojo. Muchos de ellos incluyen varios centros, o sea son estudios multicéntricos.

El estudio *Wisconsin Epidemiologic Study of Diabetic Retinopathy* (WESDR) encontró una prevalencia de 20,5% de retinopatía diabética en una población de diabéticos adultos, siendo mayor el porcentaje en los pacientes de raza negra que en los de raza blanca [6].

En otro estudio de prevalencia y factores de riesgo de retinopatía diabética en EE.UU., en grupos multiétnicos de pacientes, de 45 a 85 años de edad, encontraron una prevalencia de 33,2% de retinopatía diabética, del cual el 7,9% corresponde a retinopatía diabética no proliferativa severa, el 9% a edema macular y el 5,6% a edema macular clínicamente significativo [6]. La prevalencia de la retinopatía diabética y edema macular fue significativamente mayor en los negros y los hispanos, que en los blancos y chinos. Los predictores independientes significativos de la retinopatía fueron la larga duración de la diabetes, el aumento de la glucemia, el uso de tratamiento antidiabético oral o insulina.

Por su parte, en el *United Kingdom Prospective Diabetes Study* (UKPDS) se estudió la prevalencia de retinopatía diabética en pacientes con diabetes mellitus no insulinodependiente de reciente diagnóstico, hallando valores de 39% y 35% en hombres y mujeres respectivamente [6].

El *Eurodiab IDDM Complications Study* estudió 3 250 pacientes con diabetes mellitus insulinodependientes entre 15 y 60 años de edad, con una duración media de diabetes de 14,7 años provenientes de 31 centros europeos de diabetes [6]. Un 25,8% presentó una retinopatía diabética no proliferativa leve, mientras que un 9,8% mostró un grado moderado a severo y un 10,6% mostró una retinopatía proliferativa [8].

En un estudio de 500 pacientes diabéticos, procedentes de cuatro centros de salud de Pamplona, España, se encontró una prevalencia global de retinopatía diabética de 25,8%, siendo del 66,7% en pacientes diabéticos tipo I y del 23,5% en los diabéticos tipo II [8]. Los pacientes tratados con insulina también presentaban una mayor tasa de retinopatía diabética que los pacientes que no requerían de tratamiento insulínico.

El *Australian Diabetes, Obesity and Lifestyle Study* estudió 2 177 pacientes diabéticos. De ellos, un 15,3% presentó signos de retinopatía diabética. La prevalencia fue del 21,9% en pacientes con diabetes mellitus no insulinodependiente y de 6,2% en pacientes con diabetes de reciente diagnóstico [8].

El *Blue Mountains Eye Study* estudió un total de 3 654 pacientes mayores de 49 años de edad provenientes de una zona urbana del Oeste de Sydney, encontrando una prevalencia de diabetes del 7% de la población y signos de retinopatía diabética en 32,4% de los participantes con diabetes ya diagnosticada y recientemente diagnosticada [8]. La frecuencia más alta de retinopatía fue hallada en pacientes con diabetes mellitus insulinodependiente, mientras que en los pacientes con diabetes mellitus no insulinodependientes ya diagnosticada la frecuencia fue de 35,7% y en los de reciente diagnóstico esta cifra fue de 15,8%. No existieron diferencias significativas entre los sexos.

En el *Barbados Eye Studies* se estudiaron 410 pacientes de raza negra y su evolución en cuatro años. Un 30,1% desarrollaron retinopatía diabética mostrando una incidencia de 31,9% en pacientes con diabetes ya diagnosticada y de 20,9% en pacientes con diabetes de reciente diagnóstico [8].

Según dos de los estudios multicéntricos principales, el *Diabetic Retinopathy Study* y el *Early Treatment Diabetic Retinopathy Study*, con un diagnóstico precoz de la retinopatía diabética y con los tratamientos actuales aplicados de forma adecuada se podría reducir hasta un 90% la pérdida visual grave y disminuir los casos de ceguera del 50% al 5% con

un tratamiento apropiado de la retinopatía proliferativa [6]. El costo que genera la incapacidad de la pérdida visual es enorme en comparación con un tratamiento adecuado de la retinopatía diabética.

En nuestro país no conocemos de estudios similares, sin embargo, especialistas de oftalmología consultados coinciden en que los porcientos de incidencia deben ser similares a los reportados en estudios multicéntricos de EEUU o Europa. A partir de ahí, se puede deducir que el beneficio de detectar tempranamente la retinopatía diabética debe ser semejante al reportado en el párrafo anterior.

1.5 Conclusiones parciales

La retinopatía diabética, asociada a un elevado porciento de pacientes que padecen diabetes mellitus, puede conducir a la ceguera. Durante el desarrollo de esa enfermedad, se produce un deterioro de los vasos sanguíneos que irrigan el ojo, dejando salir sangre, líquidos y lípidos.

La retinopatía diabética se puede diagnosticar desde etapas tempranas, mediante la observación del fondo del ojo. Para ello, se utilizan técnicas variadas, que van desde el uso de oftalmoscopios, hasta el empleo de retinoscopios y sistemas más caros y sofisticados. Para llevar esos estudios al sistema primario de salud, se requiere el empleo de técnicas automatizadas, preferentemente de bajo costo.

CAPÍTULO 2. EQUIPOS AUTOMATIZADOS PARA EL ANÁLISIS DE IMÁGENES DE FONDO DE OJO

El desarrollo de sistemas automatizados para detectar la presencia de lesiones indicativas de la retinopatía diabética, ha recibido mucha atención por parte de la comunidad investigadora. Recientemente dos grandes estudios de los sistemas automatizados de detección han aparecido en la literatura [40], [1]. En este capítulo se analizan las tendencias en estos equipos, enfatizando en la parte de adquisición. También se analizan las bases de datos disponibles de imágenes digitales de fondo de ojo y algunas estrategias para usarlas en la evaluación de los algoritmos de procesamiento y análisis que se tratan en el capítulo 3.

2.1 Bloque de adquisición

La fotografía del segmento posterior del ojo siempre ha sido un desafío porque se requiere iluminar y visualizar las estructuras oculares, simultáneamente. Desde la invención del oftalmoscopio en 1851 por Hermann von Hemholtz, la visualización del fondo del ojo ha sufrido muchos cambios. La primera cámara fiable se introdujo por Carl Zeiss y J.W. Nordensen en 1926, y esto permitió la documentación de estructuras oculares de interés. Esta cámara contaba con solo 20° de campo de visión, más tarde Carl Zeiss Co. puso como norma 30° de campo de visión, ya que permite la visión adecuada del nervio óptico [29] y el polo posterior, aunque limita la visión de la periferia de la retina.

Para lentes que proyectan imagines rectilíneas de objetos distantes (no distorsionados espacialmente), la longitud focal efectiva y las dimensiones del formato de la imagen definen completamente el ángulo de la vista (*angle of view*). El ángulo de la vista puede

medirse horizontalmente (del borde izquierdo al derecho del cuadro), verticalmente (del borde de arriba al de abajo), o diagonalmente (de una esquina a su opuesta).

Para unos lentes que proyectan una imagen rectilínea, el ángulo de vista (α) puede calcularse a partir de la dimensión seleccionada (d), y la longitud focal efectiva (f) como:

$$\alpha = 2 \cdot \arctan \frac{d}{2f}$$ Ecuación 2. 1

Aquí d representa el tamaño de la película o sensor en la dirección medida. Por ejemplo, para una película de 36 mm de ancho, d = 36 mm sería usado para obtener el ángulo de vista horizontal.

Con el paso de los años, la tecnología se ha desarrollado dando paso a nuevas generaciones de equipos de adquisición de fotografías de fondo de ojo con un rango entre 30° y 60° de campo de visión, siendo el más utilizado 45° [8] [26] [33].

En la actualidad se habla de cámaras midriáticas y no midriáticas que se llaman así, respectivamente, por la utilización o no de gotas que dilatan la pupila [3] [6] [26]. Aunque la dilatación se requiere para ambos tipos de cámaras, en unas se utiliza la dilatación natural, bajando el nivel de luz ambiental, y en las otras, se requieren gotas dilatadoras de pupilas en los ojos [27]. La retinografía con cámaras no midriáticas es una prueba sencilla, de bajo costo, segura y muy cómoda para el paciente [8] [26].

La prueba puede ser de 1, 2 y hasta de 7 campos, donde cada uno especifica una región determinada del fondo de ojo (Figura 2. 1). El estándar dorado para los estudios de imágenes de fondo de ojo es el de 7 campos [1], pero se han reportado estudios exitosos hasta con un solo campo, al menos para detectar determinados avances de la retinopatía diabética [1].

Normalmente se toman dos fotografías en cada ojo, una centrada en el disco óptico y otra centrada en la fóvea. Se deja al paciente con los ojos cerrados unos minutos entre fotografías, para disminuir la miosis post-flash.

Estas fotografías pueden ser tomadas con cámaras de resolución variada [2] [33]. En estudios realizados se mencionan desde 640x480 con 0,3Mp (Megapíxeles) hasta 2304x1536 con 3,1Mp. En [3] se concluye que solo se produce un desempeño ligeramente

más pobre con cámaras de menos de 1 Mp, pero a partir de ahí, los resultados son muy similares, independientemente de la resolución de las cámaras usadas.

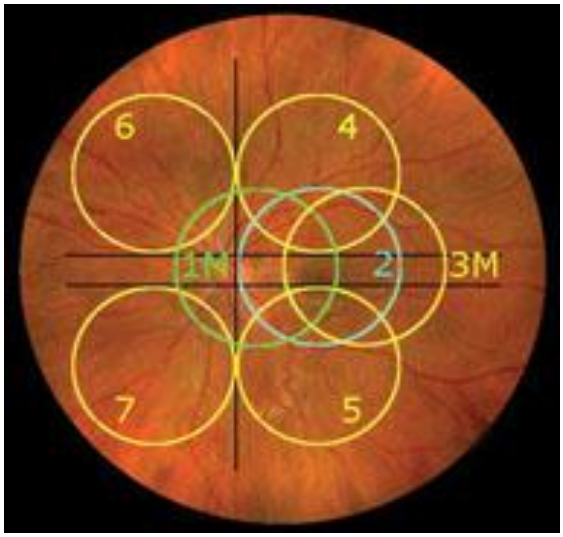

Figura 2. 1 Campos en los estudios de fondo de ojo.

Los equipos utilizados en la adquisición de imágenes de FO (Figura2.2) actualmente se encuentran en centros especializados debido a su elevado costo, por lo que la detección de enfermedades como la retinopatía diabética muchas veces sucede después que se ha desarrollado. Nuestro objetivo es tratar de trasladar estas técnicas hacia los centros clínicos y así poder analizar, de forma masiva, a la población que es la principal afectada.

(a)

(b) (c)

Figura2.2 (a) Cámara de FO. (b) Oftalmoscopio indirecto. (c) Cámara de FO digital moderna.

Insistimos en que tradicionalmente se ha considerado como Estándar Dorado para el pesquisaje masivo (screening) de la retinopatía diabética, la exploración oftalmoscópica bajo midriasis farmacológica (con gotas para dilatar pupilas). Para la gradación de la misma se realizan fotografías estereoscópicas de 35º de los 7 campos definidos (Figura 2. 1).

Sin embargo, actualmente y gracias a la incorporación de los nuevos retinógrafos, las cosas están cambiando. Las cámaras funduscópicas no midriáticas permiten obtener imágenes digitales de fondo de ojo de buena calidad sin necesidad de inducir midriasis. Se ha observado que las fotografías de fondo de ojo pueden ser más fiables para detectar lesiones retinianas que la visualización directa por métodos convencionales.

La obtención de imágenes digitales de la retina ofrece varias ventajas sobre la fotografía convencional. En primer lugar, la imagen se visualiza en el momento, de tal manera que esta puede repetirse siempre que sea necesario. En segundo lugar, la intensidad del flash que se utiliza es menor, lo que resulta mucho más confortable para el paciente. En tercer lugar, permite que el paciente pueda ver lo que le está ocurriendo, facilitando las labores de educación diabetológica. Además, la fotografía digital puede ser obtenida a bajo costo, almacenada y transmitida a distancia para que pueda ser analizada por expertos.

La mayor parte de los equipos oftalmológicos de imagen actuales pueden incorporar cámaras fotográficas digitales. La calidad de la imagen que se obtiene con estas cámaras depende del número absoluto de pixeles, el número de colores que puede codificar cada pixel y de la anchura y altura en pixeles que tiene la imagen.

Se han realizado numerosos estudios para la detección de la retinopatía diabética utilizando fotografías de fondo de ojo, con la finalidad de comprobar la fiabilidad de las imágenes obtenidas por diferentes instrumentos y bajo diferentes condiciones. En un estudio que evaluó la calidad de las fotografías del fondo de ojo tomadas mediante una cámara funduscópica no midriática (Canon, modelo CR-45NM, Canon Inc., Ohta-ku, Tokio) se comprobó que en un 90,5% de los casos se podían obtener fotos de calidad aceptable con una sensibilidad del 80%, lo que demuestra que esta técnica es adecuada para realizar estudios destinados a detectar problemas de retina [1].

En otro estudio se analiza la validez de la cámara no-midriática (retinógrafo Topcon modelo TRC-NW6S) para la detección de la retinopatía diabética, y se obtiene una sensibilidad del 75% y especificidad del 95%, con valores predictivos positivos superiores al 90%. Se concluye que es un método válido para clasificar la retinopatía diabética [25]. También se ha demostrado la validez de la retinografía con cámara digital no midriática y la transmisión de las imágenes digitales de fondo de ojo, por redes de datos, en la retinopatía diabética.

2.2 Bases de datos de imágenes de FO

Durante un tiempo particularmente largo, asociado al diagnóstico automático de Retinopatía Diabética mediante imágenes de FO, el proceso de adquisición de las imágenes ha sido un tema de investigación. El interés de la investigación está justificado por el excelente potencial para nuevos productos en la industria médica. Sin embargo, los algoritmos propuestos no pueden juzgarse si no se cuenta con bases de datos de imágenes, a disposición de todos públicamente.

2.2.1 Bases de datos disponibles públicamente

Las bases de datos de imágenes de fondo de ojo son un recurso esencial en el desarrollo de algoritmos de análisis de imágenes de FO. Existen una serie de bases de datos como ARIA, DRIVE, DIARETDB0, DIARETDB1, STARE [20] [21] [25], que son resumidas en la

Tabla 1.

Tabla 1. Bases de datos y sus características

Base de datos	Cantidad imágenes	Tamaño	Patologías representadas
ARIA	212	768x576	92 Degeneración macular por la edad. 59 Degeneración macular por la Diabetes. 61 Normales.
DRIVE	40	768x584	20 Entrenamiento. 20 Para pruebas experimentales.
STARE 1	81	700x605	31 Normales. 50 Patología que tuerce o disimula la aparición de vasos sanguíneos.
STARE 2	20	700x605	10 Normales. 10 Patología que tuerce o disimula la aparición de vasos sanguíneos.
DIARETDB0	41	1500x1152	5 Normales. 36 Retinopatía Diabética.
DIARETDB1	89	1500x1152	5 Normales. 84 Retinopatía Diabética con presencia de micro-aneurismas, hemorragias y exudados suaves y duros.

ARIA puede encontrarse en http://www.eyecharity.com/aria_online/. La base de datos consiste en tres grupos de fotografías de la retina, 92 contienen degeneración macular por la edad, 59 degeneración macular por la Diabetes y 61 son normales. Todas las imágenes fueron adquiridas usando una cámara de fondo de ojo Zeiss FF450+, con un campo visual de 50°. Las imágenes son convertidas a archivos en formato JPG. La resolución de las imágenes es 768×576 en el sistema de colores RGB.

DRIVE se puede encontrar en http://www.isi.uu.nl/Research/Databases/DRIVE/ y se ha publicado por el Instituto de Ciencias de la Imagen, que es parte del Centro Médico Universitario Utrecht, Países Bajos. La base de datos consiste en 40 imágenes de la retina, que fueron adquiridas usando una cámara no midriática Canon CR5 3CCD, de 45 ° de campo visual. Cada imagen fue capturada usando una resolución de 768×584. El ángulo de campo visual de cada imagen es aproximadamente redondo, con un diámetro de 540 píxeles. La base de datos consiste en 40 imágenes, divididas en un grupo de entrenamiento y otro para pruebas experimentales, ambos contienen 20 imágenes.

STARE está disponible en http://www.ces.clemson.edu/˜ahoover/stare /. Se encuentra sub-dividida en dos grupos, uno de 81 imágenes referenciadas en la situación del disco óptico (STARE 1) y otro de 20 imágenes con una referencia normal de la vasculatura de la retina

(STARE 2). Los dos grupos fueron adquiridos usando una cámara de fondo de ojo Topcon TRV-50 con 35 ° de campo visual y una resolución de 700×605. STARE 1 está dividida en 31 imágenes normales y 50 con patología que tuercen o disimulan la aparición de vasos sanguíneos, mientras que STARE 2 contiene 10 imágenes normales y 10 con patologías que tuercen o disimulan la apariencia de vasos sanguíneos.

DIARETDB0 consiste en un grupo de 41 fotografías de fondo de ojo, sub-divididas en 5 imágenes normales y 36 imágenes con retinopatía diabética. La resolución de las imágenes es 1500x1152 y con un campo visual de 50°.

La base DIARETDB1 posee patologías de fácil reconocimiento óptico y las imágenes tienen un buen tamaño. Las imágenes de esta base de datos fueron adquiridas en el Hospital Universitario de Kuopio. Estas fueron seleccionadas por expertos médicos. Las anormalidades de retinopatía diabética, en la base de datos, son relativamente pequeñas, pero aparecen cercanas a la mácula por lo que se consideran una amenaza para la visión. Las imágenes se capturaron con 50° de campo de visión, además contienen una cantidad variante de ruido, pero las aberraciones ópticas (la dispersión, curvatura del campo, el astigmatismo, la distorsión) y exactitud del fotómetro (color o intensidad) son las mismas.

2.2.1.1 Compresión de imágenes digitales de fondo de ojo

Cuanto mayor sea el número absoluto de pixeles, el número de colores que puede codificar cada pixel y la anchura y altura en pixeles que tiene la imagen, mayor será el tamaño final del fichero que contiene la información digitalizada de la imagen. Eso repercute en el almacenaje y en el tiempo de transmisión a través de una red de datos. Para reducir el tamaño final de los ficheros se han desarrollado numerosos algoritmos de compresión. Quizás el más utilizado es el JPEG, que divide la imagen en bloques de 8x8 pixeles y los descompone en diferentes componentes de frecuencias espaciales que son los que finalmente se almacenan.

En un estudio preliminar realizado en este trabajo, se comprobó que las imágenes de fondo de ojo, obtenidas de las bases disponibles (ver sección 2.2), aceptan compresiones JPEG hasta una relación de 1 a 30 aproximadamente, sin que se detecten alteraciones en la imagen, ni se altere la habilidad de los oftalmólogos para detectar anomalías retinianas. Esto coincide con lo reportado por otros autores [8] [34]. Este grado de compresión permite reducir un fichero típico de 1,5MB a unos 50KB sin degradar la imagen que contiene.

2.2.1.2 Detalles del experimento de compresión de imágenes digitales de fondo de ojo

El experimento de compresión de imágenes digitales de fondo de ojo se realizó con las 89 imágenes de la base DIARETDB1, cuya resolución es bien elevada (de 1500x1152) y ocupan alrededor de 1,52 MB en memoria, en formato no comprimido PNG (portable network graphics). Cada imagen fue comprimida con el Microsoft Office Picture Manager, del Microsoft Office 2010 Tools, a 4 diferentes tasas de compresión estándar con JPEG: a 1024x768 (25,5KB), útil para documentos; 448x336 (4,9KB), usada en páginas Web; y a 160x160 (672B), adecuada para mensajes de correo.

Luego se le mostró a tres expertos en imágenes de fondo de ojo, cada foto comprimida individualmente con su original correspondiente, para que ellos decidieran si se había afectado o no la visualización de los detalles más finos, útiles para el diagnóstico, por ejemplo, los micro-aneurismas. Ellos debían juzgar si se había afectado aunque fuera en menor grado la visualización de esos detalles, por lo que dieron una evaluación en una escala de 5 niveles: 5 para no afectación perceptible, 4 para afectación apenas perceptible, 3 para afectación perceptible aunque no crítica, 2 para afectación notable y 1 para afectación extrema.

Los tres expertos coincidieron en evaluar de 5 todas las imágenes comprimidas a la razón útil para documentos, de 1024x768 (25,5KB). A las otras razones de compresión, algunas imágenes fueron evaluadas al menos por un experto, con valores de 4 o inferior, siendo las más desfavorecidas, como era de esperar, las comprimidas a 160x160 (672B). No obstantes, incluso algunas imágenes comprimidas a esa tasa extrema fueron evaluadas de 5, si no contenían micro anomalías en su versión original. A la tasa de 448x336 (4,9KB), la mayoría fue evaluada entre 4 y 5.

De acuerdo a ese experimento, la tasa de compresión aceptada, sin ningún riesgo de perder información diagnóstica, fue la implementada para documentos, cuya resolución de salida es de 1024x768, ocupando solo 25,5KB en memoria, o sea una tasa de alrededor de 30:1, coincidente con lo reportado anteriormente en la literatura [8] [34].

2.2.2 Estrategias para evaluar algoritmos

El proceso de evaluar algoritmos se debe realizar a partir de bases de datos que contienen imágenes de fondo de ojo anotadas. A estas imágenes se pueden añadir una serie de ruidos, distorsiones, interferencias que logran deformar la imagen ideal, convirtiéndola en una imagen mala, que simulen las obtenidas con equipos de bajo costo.

Luego, si se modifican los algoritmos de procesamiento y análisis propuestos para los equipos modernos y caros, al comparar los resultados la diferencia entre uno y otro, será mínima. Si esto resulta, habrá concluido el trabajo, si no se realizará este proceso de forma iterativa hasta alcanzar las metas propuestas.

El ruido es inherente a todo sistema que produce imágenes médicas, siendo necesario siempre un serio estudio para su caracterización antes de recurrir a un procedimiento que lo atenúe [13].

Ruido en la imagen: Se manifiesta como partículas o granos visibles en la imagen que afectan el resultado de su procesamiento o análisis [35].

En una imagen, el ruido usualmente se relaciona con las perturbaciones aleatorias de alta frecuencia de los valores de los colores con tamaño cercano al de un píxel. Las fuentes de ruido pueden ser muy diversas, así como el tipo de ruido. En nuestro trabajo usaremos el ruido Blanco Gaussiano que es la contribución de diferentes señales independientes, por ser una de las distribuciones a que responden los ruidos más comúnmente encontrados en imaginología médica [13]. Este ruido es aleatorio aditivo ya que se distribuye por toda la imagen modificando ligeramente el color de los píxeles con una misma función de densidad probabilística. Espectralmente puede ser blanco o coloreado.

Dentro del Procesamiento Digital de Imágenes (PDI) se encuentran áreas como el realce de imágenes que se basa principalmente en el mejoramiento del contraste (ej. ecualización y

especificación del histograma), que es definido como la diferencia entre los niveles de intensidad máximo y mínimo en una imagen en escala de grises dada [36].

En imaginología médica, el contraste se asocia a las diferentes tonalidades de gris (o de colores) entre tejidos diferentes, lo que es importante a la hora de diagnosticar alguna patología [36]. En muchos casos cuando este se encuentra reducido podría esconder anormalidades pequeñas y causar que la imagen pase como normal mientras las anormalidades están presentes.

La calidad de una imagen se juzga insuficiente cuando se vuelve imposible hacer un juicio clínico significante, considerando la presencia o ausencia de señales de Retinopatía Diabética (DR) en la imagen de FO. Está dada por la cantidad de información que esta es capaz de aportar en la medida que sea necesario [13].

Para los métodos del diagnóstico médico, la sensibilidad y la especificidad son parámetros de gran importancia [23]. Una imagen contiene un hallazgo específico o no, a pesar de que los resultados de Retinopatía Diabética tienen las situaciones espaciales en el FO [17]. Es importante asegurar que los resultados de Retinopatía Diabética fueron extraídos automáticamente y corresponden con los resultados marcados por los expertos. El *Ground Truth* contiene además la descripción de apariencia visual de los resultados de Retinopatía Diabética [16].

La sensibilidad (Ecuación 2. 2) es el porcentaje de FO anormales, y la especificidad (Ecuación 2. 3) es el porcentaje de FO normal. Los valores más altos de sensibilidad y especificidad aseguran un buen diagnóstico [42].

La sensibilidad *SN* se calcula como

$$(SN) = {}^{TP}\ (TP + FN)\text{,} \qquad \text{(Ecuación 2. 2)}$$

por otro lado, la especificidad *SP* se calcula como

$$(SP) = {}^{TN}\ (TN + FP)\text{,} \qquad \text{(Ecuación 2. 3)}$$

donde *TP* es el número de imágenes de FO anormal, *TN* es el número de imágenes de FO normal, *FP* es el número de FO normal en las imágenes encontradas como anormal (los positivos falsos) y *FN* es el número de FO anormal en las imágenes encontradas como normales (los negativos falsos) [43]. También la sensibilidad y especificidad son conocidas como la proporción de verdaderos positivos (*TPR*) y la proporción de verdaderos negativos (*TNR*), respectivamente [23].

La Figura 2. 3 muestra un razonamiento esquemático, basado en la teoría de la información, para calcular esas y otras medidas populares de similitud entre Y (zona detectada, rojo) y X (*Ground Truth*, azul). Se consideran las anotaciones siguientes:

a = el número de ocurrencias de $x_i = 1$ y $y_i = 1$ (las anomalías detectadas como anomalías), conocido como los verdaderos positivos.

b = el número de ocurrencias de $x_i = 0$ y $y_i = 1$ (las no anomalías detectadas como anomalías), conocido como los falsos positivos.

c = el número de ocurrencias de $x_i = 1$ y $y_i = 0$ (las anomalías detectadas como no anomalías), conocido como los falsos negativos.

d = el número de ocurrencias de $x_i = 0$ y $y_i = 0$ (las no anomalías detectadas como no anomalías), conocido como los verdaderos negativos.

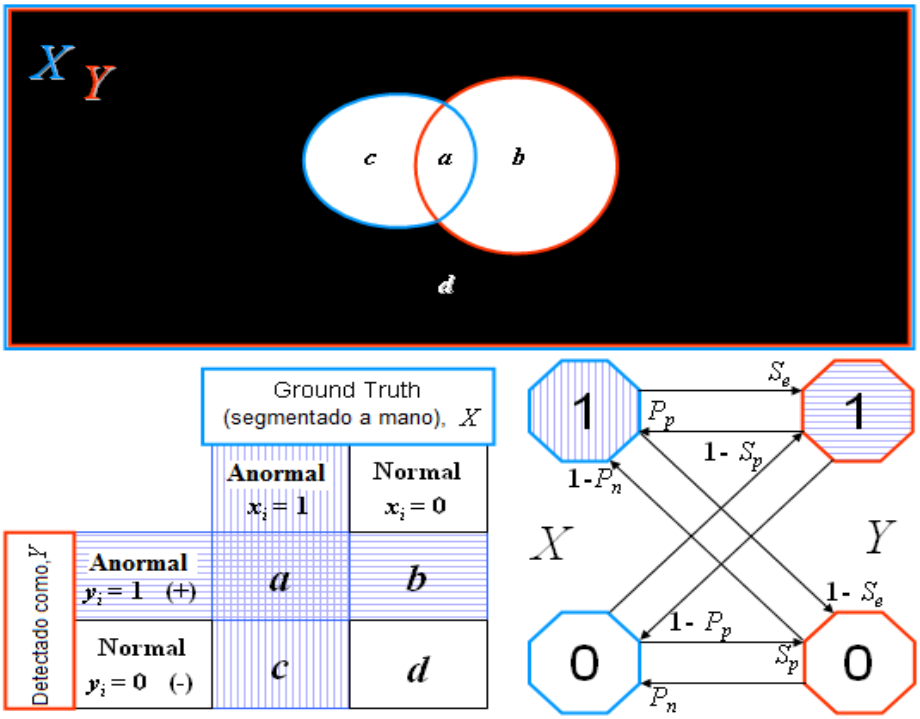

Figura 2. 3 La similitud entre dos conjuntos basada en teoría de la información.

El *Ground Truth* de la imagen está basada en resultados relacionados con la Retinopatía Diabética y la estructura normal del FO (Figura 2. 4), seleccionados por expertos que son personas con educación médica y la especialización en oftalmología [30].

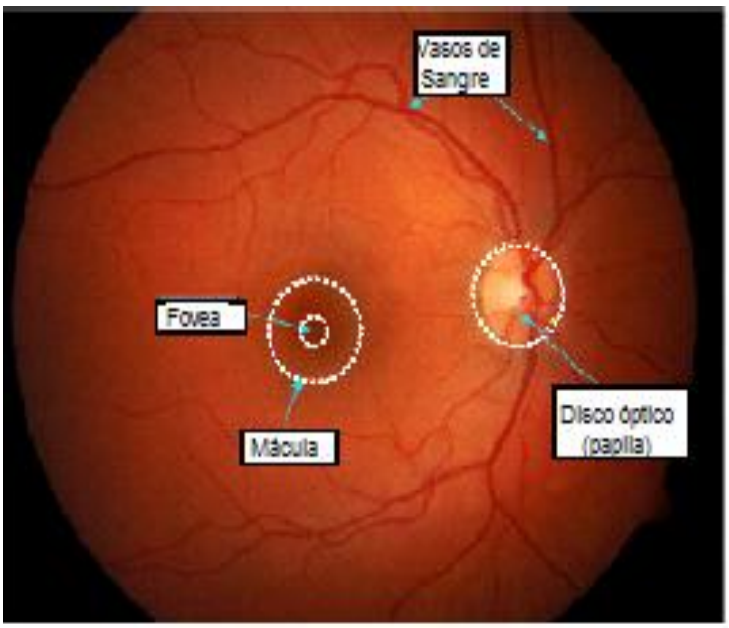

Figura 2. 4 Elementos estructurales de un FO normal.

Una herramienta especial de *software* ayuda a los expertos a inspeccionar las imágenes del FO y anotar los resultados. La interfaz del usuario se muestra en Figura 2. 5. Se pide a expertos marcar las áreas relacionadas a los Micro aneurismas, las hemorragias y otras.

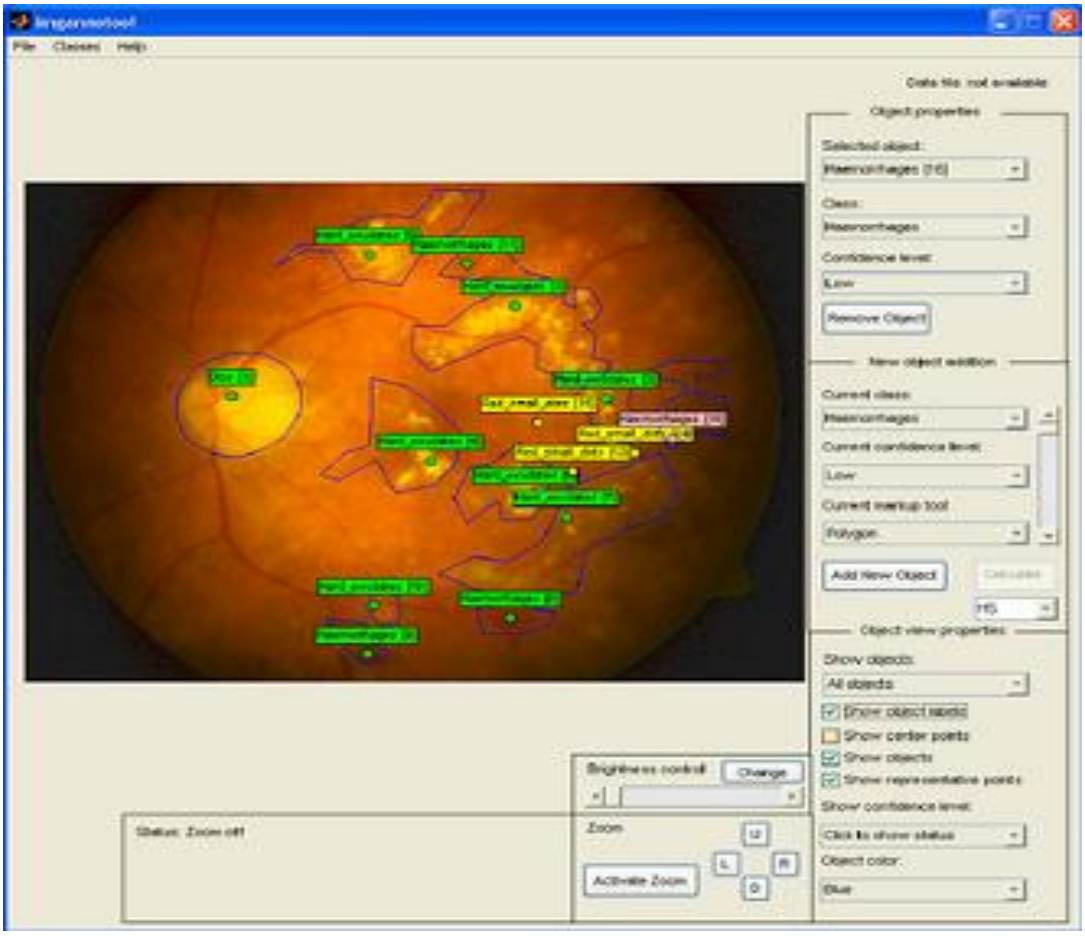

Figura 2. 5 Herramienta gráfica que recoge el conocimiento de los expertos médicos.

Para una comparación apropiada, la sensibilidad y la especificidad deben combinarse en un formulario que puede describir la conducta encima de las combinaciones diferentes de los valores. La curva ROC es una elección natural debido a su popularidad y su aplicación probada en visión computacional, como reconocimiento de rostro [14], reconocimiento de la clase del objeto [11] y la investigación médica [23]. La curva ROC proporciona una representación gráfica para la sensibilidad y la especificidad.

2.5 Conclusiones parciales

Se puede concluir que la adquisición de imágenes digitales con el uso de cámaras digitales no midriáticas (sin necesidad de gotas para dilatar la pupila) es el que se impone en la actualidad. Lo ideal sería usar fotografías de 7 campos, pero se aceptan fotografías de un solo campo, con campos de visión de 30º a 60º, típicamente de 45º. Se toman una o dos fotos de cada ojo, centradas en la fóvea y/o en el disco óptico. La resolución de dichas fotos no es crítica, pudiendo ser tan baja como 1Mp.

Existen numerosas bases de datos de imágenes digitales de fondo de ojo. Entre ellas se destacan las siguientes: ARIA, DRIVE, STARE1, STARE2, DIARETDB0 y DIARETDB1. Para evaluar algoritmos de procesamiento y clasificación de imágenes de fondo de ojo, nosotros recomendamos la última, pues cubre una elevada variedad de patologías, con fotografías digitales de excelente resolución, además de incluir los *ground truths* y las clasificaciones correspondientes.

CAPÍTULO 3. ALGORITMOS PARA EL PROCESAMIENTO Y ANÁLISIS DE LAS IMÁGENES DE FONDO DE OJO

El objetivo de este capítulo es realizar un análisis de los principales conceptos relacionados con el procesamiento y análisis de imágenes de fondo de ojo (FO), así como dilucidar cuáles son las técnicas más usadas en la actualidad.

3.1 Procesamiento de Imágenes

El sistema visual humano es capaz de detectar, analizar y almacenar imágenes. El procesamiento de imágenes consiste en alterar la información visual para obtener mejores resultados o para aislar algunas características particulares de las imágenes. El procesamiento analógico consiste en el uso de sistemas eléctricos para alterar las imágenes. Ejemplos de esto son las imágenes por televisión, donde existen los controles de contraste e intensidad de éstas.

El procesamiento digital consiste en hacer el mapeo de una imagen a puntos definidos discretamente, a los cuales se les asigna un par de coordenadas y un valor de intensidad. La alteración de los valores de intensidad por medio de una computadora permite efectuar con gran facilidad operaciones de realce y de análisis de la imagen [13].

El procesamiento digital de imágenes es considerado como la transformación o el procesamiento de esta, mediante una computadora y abarca tareas como la adquisición, digitalización, almacenamiento, visualización, transformación y comunicación [13].

El objetivo principal de procesar es aumentar la calidad de una imagen, reduciendo la cantidad de ruido en la imagen y resaltando rasgos que se usan en la segmentación de esta.

3.1.1 Realce de Imágenes

Generalmente todas las técnicas de procesamiento de imágenes se pueden emplear para la obtención de FO [13]. El procesamiento de estas consiste en realizar diversas tomas cuando la calidad de la imagen no es suficientemente buena para efectuar un diagnóstico, esta se puede convertir en una imagen rescatable cuando se emplean técnicas como modificación del contraste, ecualización, filtrados paso-bajos sencillos.

• Modificación del contraste. Es un cambio en la función de transferencia que relaciona los valores de la imagen y los valores presentados con la imagen que se visualiza. Imágenes que tienen el contraste bajo, pueden ser el resultado de la iluminación inadecuada, la mala abertura del lente, las escenas, o falta de rango dinámico en el sensor. La mejora del contraste aumenta el rango dinámico de una imagen.

La ecualización del histograma es un método para la mejora del contraste. En el sólo se usa una parte de los niveles de grises de la imagen, es la redistribución de los niveles de gris de la imagen original sobre todos los niveles disponibles en el sistema.

La mejora del contraste local también es un método de mejora de contraste basado en el histograma. En la mejora del contraste local de una imagen es dividido en bloques subalternos y la ecualización del histograma se hace separadamente para cada uno de los bloques. Después de la ecualización del histograma, la imagen entera se reproduce combinando los resultados de los bloques subalternos con la interpolación.

• Filtrado. El filtrado es una técnica común en el procesamiento digital de imagen, usado para reforzar la calidad de estas. La imagen puede ser filtrada en el dominio espacial o en el dominio de frecuencia. La filtración espacial opera directamente en los píxeles que componen la imagen y la filtración en el dominio de la frecuencia, primero, se convierte la imagen al dominio de frecuencia y luego se realiza el filtrado.

Para mejorar las imágenes de FO en búsqueda de micro aneurismas y hemorragias, Niemeijer estimó que la intensidad no-uniforme de la imagen de fondo de ojo se puede componer aplicando un filtro de mediana al canal verde del sistema RGB [34]. La corrección de la sombra se genera substrayendo el resultado del canal verde original. Fleming tenía un criterio similar, pero el canal verde de la imagen original de FO era dividido por la intensidad de la imagen de esta [20].

Para detectar hemorragias, Zhang y Chutape usaron especificación del histograma, aplicada a cada componente RGB, individualmente, para normalizar los colores entre las diferentes imágenes del fondo de ojo [44]. Sinthayothinet usó la mejora del contraste local para igualar la variación de intensidad en las imágenes de fondo de ojo [20]. Estas se transformaron del sistema RGB al sistema HSI y se mejoró el contraste local, aplicado a la componente intensidad, de la imagen.

Los métodos de mejora de imagen para detectar exudados duros y suaves también han sido diversos. Narasimha-iyer usó los resultados normales de la retina (la vasculatura, disco óptico, fóvea) y los resultados anormales para estimar la iluminación, componente que usa superficie que encaja para compensar la iluminación no uniforme en las imágenes de fondo de ojo [20]. En la detección de áreas luminosas de las imágenes de retinopatía diabética, Zhang y Chutape [44] mejoran el contraste local en áreas de la imagen usando la media local y la desviación normal de intensidades.

3.1.2 Segmentación

Algunas de las aplicaciones del procesamiento de imágenes biomédicas se basan en la detección automática de estructuras anatómicas [30] [31] [32]. Estos procedimientos se conocen con el nombre de segmentación [13]. Esta es ampliamente usada, reduciendo las imágenes a la información [10].

La segmentación es el proceso orientado a realizar una partición de la imagen digital en subimágenes de esta, pero con significado propio. Este significado dependerá de la imagen, así como de los objetivos que se persigan con su interpretación [5]. El proceso de segmentación termina cuando los objetos de interés para una aplicación han sido aislados [41].

• Segmentación por regiones. Es una operación que divide una imagen en regiones bien delimitadas, evitando que exista superposición en ellas. La estrategia a emplear en este tipo de segmentación está basada en los criterios de similitud y continuidad de los píxeles que forman una región. La imagen se considera formada por regiones que no están juntas, cada una de las cuales tiene agrupados a los píxeles por alguna propiedad que los hace ser característicos de esa zona y diferentes del resto.

• Segmentación basada en agrupamiento

Los algoritmos de agrupamiento son métodos no supervisados [38]. Este algoritmo agrupa datos calculando iterativamente la media de la intensidad para cada clase y segmentando la imagen mediante la clasificación de cada píxel en la clase con la media más cercana [9]. Los algoritmos de agrupamiento no incorporan directamente un modelo espacial. Esta falta de modelado espacial puede proveer ventajas significativas para realizar los cálculos de forma más eficiente.

3.1.2.1 Umbralización

La umbralización es una técnica de segmentación de imágenes muy utilizada por ser eficaz y simple. Se emplea cuando hay una diferencia visible entre los objetos que se quieren y el fondo de la escena. Los principios que la rigen son: la similitud entre los píxeles pertenecientes a un objeto y sus diferencias respecto al resto. Por tanto, la escena debe caracterizarse por un fondo uniforme y por objetos parecidos para que el resultado sea el deseado [13] [19].

En la umbralización, se seleccionan píxeles dentro de un rango definido como perteneciente al primer plano considerando que el nivel de gris fuera del rango se rechaza como fondo [24] [34].

Umbralización puede ser considerado como un funcionamiento que involucra las pruebas contra la función T (Ecuación 3. **1**):

$$T = T[x, y, p(x, y), f(x, y)], \qquad \text{Ecuación 3. 1}$$

donde $f(x, y)$ es el nivel de gris del píxel en la situación (x, y) y $p(x, y)$ es alguna propiedad del píxel, por ejemplo, el valor medio del nivel de gris de la vecindad del píxel. La umbralización de la imagen $g(x, y)$ puede definirse mediante la Ecuación 3. 2:

$$g(x, y) = \begin{cases} 1 \; si \; f(x, y) \geq T \\ 0 \; si \; f(x, y) < T \end{cases} \qquad \text{Ecuación 3. 2}$$

Cuando T sólo depende del *f*(*x*, *y*), el umbral se llama global. Este tipo de segmentación se emplea cuando la distribución de intensidad de los píxeles del objeto o del fondo es suficientemente distinguible [24]. En la mayoría de las aplicaciones usualmente existe suficiente variabilidad entre las imágenes de manera tal que muchas veces se necesitan algoritmos que sean capaces de segmentar de forma automática un objeto a través de un valor umbral [10] [24] [37].

Si *T* también depende de *p*(*x*, *y*), el umbral se llama local. El umbral es llamado dinámico o adaptable si *T* depende solo de las coordenadas espaciales *x*, *y*.

3.1.2.2 Segmentación de imagen de color

Una imagen a color normalmente consiste en tres canales que pueden ser considerados como imágenes en niveles de gris separadas. Así, la segmentación de imágenes a color puede ser simplificada a la segmentación de imágenes en niveles de gris. Luego se combinan los resultados de las segmentaciones separadas y entonces se obtiene el resultado de la segmentación final.

Desde los componentes absolutos, R, G, y B, que contienen la información de intensidad además de la información de color, es necesario primero convertir los valores absolutos al equivalente valor Rr, Gr, y Br (Ecuación 3. 3) que sólo especifican la proporción de cada componente a color pero no su intensidad. La conversión se hace dividiendo cada componente absoluto por la suma de los componentes de color *S* (Ecuación 3. **4**) como sigue:

$$Rr = \begin{cases} R/S & si\ S > \mathbf{0} \\ 0 & si\ S = \mathbf{0} \end{cases} \qquad Gr = \begin{cases} G/S & si\ S > \mathbf{0} \\ 0 & si\ S = \mathbf{0} \end{cases} \qquad Br = \begin{cases} B/S & si\ S > \mathbf{0} \\ 0 & si\ S = \mathbf{0} \end{cases}$$

Ecuación 3. 3

$$S = R + G + B$$

Ecuación 3. 4

Después de convertir los componentes de color de cada píxel en la imagen en los valores del pariente, la segmentación puede realizarse usando la umbralización.

Existen también sistemas de colores más intuitivos, como el HSI que se acerca más a la manera en que un ser humano experimenta los colores. En el sistema de color HSI, (H) es

un atributo de color que describe un color puro (por ejemplo rojo puro) y saturación (S) especifica cuánto se diluye el color puro por la luz blanca. La intensidad (I) es un parámetro acromático para el brillo de objetos. El componente de color (H) para un cierto píxel puede ser obtenido del sistema de colores RGB.

El sistema de colores HSV es otro similar al HSI. También el HSV, consiste en los componentes de color (H), saturación (S), e intensidad (V, valor). Ambos el HSI y HSV pueden usarse de manera similar en la segmentación de la imagen colorida.

Este capítulo se relaciona con algoritmos empleados para el análisis de imágenes de fondo de ojo (FO) convencionales, de relativamente alta calidad, que pudieran extenderse al análisis de imágenes de FO captadas con equipos de bajo costo (i.e. con baja calidad). Se usarán, como referencias, fotografías de FO de alta calidad, tomadas con sofisticados equipos modernos y pertenecientes a una base de datos disponible públicamente. La base de datos DIARETDB1 se seleccionó por encima de otras variantes (ARIA, DRIVE, STARE y DIARETDB0) debido a sus características positivas: diversidad de enfermedades reflejadas en las imágenes, disponibilidad de ‘ground truths’, entre otras.

3.1.3 Procesamiento de imágenes binarias

El resultado de la segmentación a color normalmente es una imagen binaria dónde los objetos son marcados con 1's y el fondo con 0's. La morfología puede usarse además para procesar las imágenes binarias, por ejemplo, quitar objetos pequeños o llenar agujeros pequeños. También las máscaras binarias de objeto pueden usarse midiendo o calculando rasgos del objeto, como tamaño o intensidad media.

En la morfología matemática se emplean operadores algebraicos para extraer información primordial acerca de las formas de las imágenes al mismo tiempo que se elimina información irrelevante.

La morfología matemática, normalmente realizada para las imágenes binarias, contiene dos operaciones fundamentales: la dilatación y la erosión morfológica. Otros funcionamientos morfológicos son por ejemplo la abertura y el cierre morfológico que están basados en la dilatación y erosión. Aunque la morfología se realiza a menudo para imágenes binarias que contienen sólo 0's y 1's, esta también puede extender algoritmos para las imágenes en niveles de gris [37].

En la dilatación, el centro del elemento estructurante inspecciona cada píxel en la imagen binaria [24]. Si el píxel del centro es marcado con 1 en la imagen, todos los píxeles especificados por 1's en el elemento estructurante se marcan como 1's en la imagen del resultado. La dilatación morfológica es expresada como $A \oplus B$ dónde A es la imagen que está procesándose y B el elemento estructurante.

La erosión morfológica es el funcionamiento opuesto a la dilatación. También en la erosión el centro del elemento estructurante se inspecciona cada píxel en la imagen, pero si el píxel del centro es marcado con 0 en la imagen, todos los píxeles especificados por 1's en el elemento de la estructuración son marcados con 0's en la imagen del resultado [24]. La erosión morfológica se escribe como $A \ominus B$, donde A es la imagen que está procesándose y B el elemento de la estructuración.

3.3 Clasificación

En el diagnóstico médico, los datos son normalmente clasificados en dos clases, dónde la enfermedad está presente o ausente. La exactitud de la clasificación del diagnóstico es evaluado usando la sensibilidad y especificidad [42]. Siguiendo la práctica en la investigación médica, se evalúan las imágenes de FO relacionadas con Retinopatía Diabética, usando sensibilidad y especificidad por la base de la imagen.

Algunos de los rasgos principales que se observan en los resultados de los métodos de detección automática de patologías son el color y el brillo. Los mismos rasgos también se han verificado por oftalmólogos. La mayoría de los métodos automáticos también detectan las partes normales del fondo de ojo, como el disco óptico, los vasos sanguíneos y la mácula.

Niemeijer extrajo las áreas de interés, asignando por cada pixel la probabilidad posterior de ser rojo, usando un filtro Gaussiano y su derivada con los rasgos de los k vecinos más cercanos [30]. La forma y las propiedades de intensidad de las áreas de la lesión (candidata) se usaron para más exactitud en la detección de rojo anormal y normal.

Fleming segmentó las áreas de micro aneurismas aplicando la umbralización (thresholding) [20]. Como resultado, las áreas de la lesión fueron clasificadas con los k vecinos más cercanos, usando la información de forma e intensidad.

Zhang y Chutape para descubrir las hemorragias, clasificadas según tamaño, generaron una pirámide de imágenes cambiando la resolución de la imagen del fondo de ojo [44]. El análisis del componente principal fue usado para reducir la complejidad del espacio de rasgos.

Para detectar y clasificar exudados duros y suaves, Hsu [20] determinó áreas anormales y normales encontrando las propiedades de intensidad por agrupamiento dinámico. Como resultado en las áreas anormales, los exudados duros quedan separados de los exudados suaves usando la información del contraste entre las áreas anormales y el fondo cercano.

3.3.1 Detección de formas redondeadas

El objetivo de la detección de formas redondeadas es encontrar regiones pequeñas que son más oscuras o más luminosas que su fondo en las imágenes en niveles de gris. Si todos los pixeles en un grupo son más luminosos que cualquier pixel fuera de él, entonces se considera como una forma redondeada luminosa [24].

Este método se lleva a cabo usando un filtro circular que calcula cada pixel en la imagen. En el filtro hay tres regiones, se considera que los píxeles que pertenecen a una forma redondeada están dentro del más profundo círculo y los pixeles vecinos de esta, entre los dos círculos extremos. La región media no se utiliza para los cálculos lo que hace posible que esta forma no tiene que ser estrictamente circular. Cuando el tamaño del filtro se aumenta, se encuentran las formas redondeadas más grandes. Así, si el tamaño de estas varía, los tamaños de la máscara a ser usada tienen que ser diferentes.

Primero se investiga el valor máximo del pixel de la imagen, especificados por 1's en la máscara interna. Entonces se investiga el valor mínimo de los pixeles de la imagen, especificando la máscara exterior. El valor mínimo se substrae del valor máximo. Si el resultado está menos de un umbral negativo prefijado, se encuentra una forma redondeada oscura, y así, todos los 1's de la máscara interna son marcados en el resultado de la imagen binaria. Cuando todos los pixeles se han procesado, todos encontraron que las formas redondeadas han sido marcadas en el resultado la imagen binaria.

Buscando las formas redondeadas luminosas se procesa de manera similar, pero ahora el valor mínimo se investiga usando la máscara interna y el valor máximo usando la máscara exterior. El resultado aparece substrayendo el valor máximo del valor mínimo. Si el

resultado es más alto que un umbral positivo prefijado, todos los pixeles dentro del círculo interno, se marca a la imagen del resultado.

3.4 Conclusiones parciales

Para investigar lesiones anormales de una imagen de FO, esta tiene que ser procesada. Este procesado está asociado a cuatro partes elementales: la conversión espacial de color, la detección de región del FO, la homogenización de la iluminación, y la evaluación de calidad de una imagen pobre.

En la primera parte, la imagen de FO adquirida es convertida del sistema de colores RGB al sistema HSV. La segunda parte, el descubrimiento de región del FO, es aplicada a la imagen antes convertida, el resultado es una imagen binaria dónde la estructura del FO encontrada es marcada con 1's y el fondo de la imagen con 0's. La máscara del FO creada permite que la iluminación sea homogenizada. Esta parte también toma la imagen RGB original como una entrada e iguala la iluminación desigual en la imagen (Figura 2.6). El resultado es una imagen en niveles de gris que representa el canal verde de la imagen original dónde la iluminación se ha homogeneizado.

La cuarta parte del procesado detecta las regiones que tienen calidad pobre de la imagen. La detección de calidad pobre de la imagen parte de tomar la imagen convertida al sistema de colores HSV, las imágenes de FO binarias (máscaras), y homogeneizar la iluminación en el canal verde. Finalmente, pueden usarse los resultados de pre-procesar en el descubrimiento de anomalías.

Para detectar anomalías, se toman las imágenes de FO binarias enmascaradas y con la iluminación homogénea en el canal verde como entradas y se producen las máscaras binarias separadas para cada uno de los tipos de lesiones.

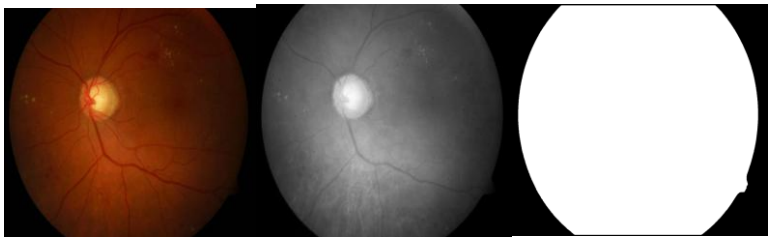

(a) (b) (c)

Figura 2. 6 (a) Imagen RGB Original; (b) Canal Intensidad en sistema HSV; (c) Máscara.

Los algoritmos de procesamiento de la imagen son precedidos por algoritmos de clasificación, que normalmente están basados en rasgos de color y forma, usando el método de los k vecinos más cercanos.

Se requiere entrenar el clasificador con un conjunto de entrenamiento, lo que puede resultar costoso computacionalmente. Una vez entrenado, el clasificador funciona relativamente rápido frente a nuevas imágenes.

Los programas en MATLAB disponibles, proporcionados por los autores de las bases de datos, fueron probados exitosamente con las bases de la sección 2.2.1.

CONCLUSIONES Y RECOMENDACIONES

Conclusiones

En este trabajo se analizaron las tendencias de los sistemas para el análisis de imágenes de fondo de ojo (FO) y se esboza en la Ilustración 1 una propuesta de sistema de bajo costo.

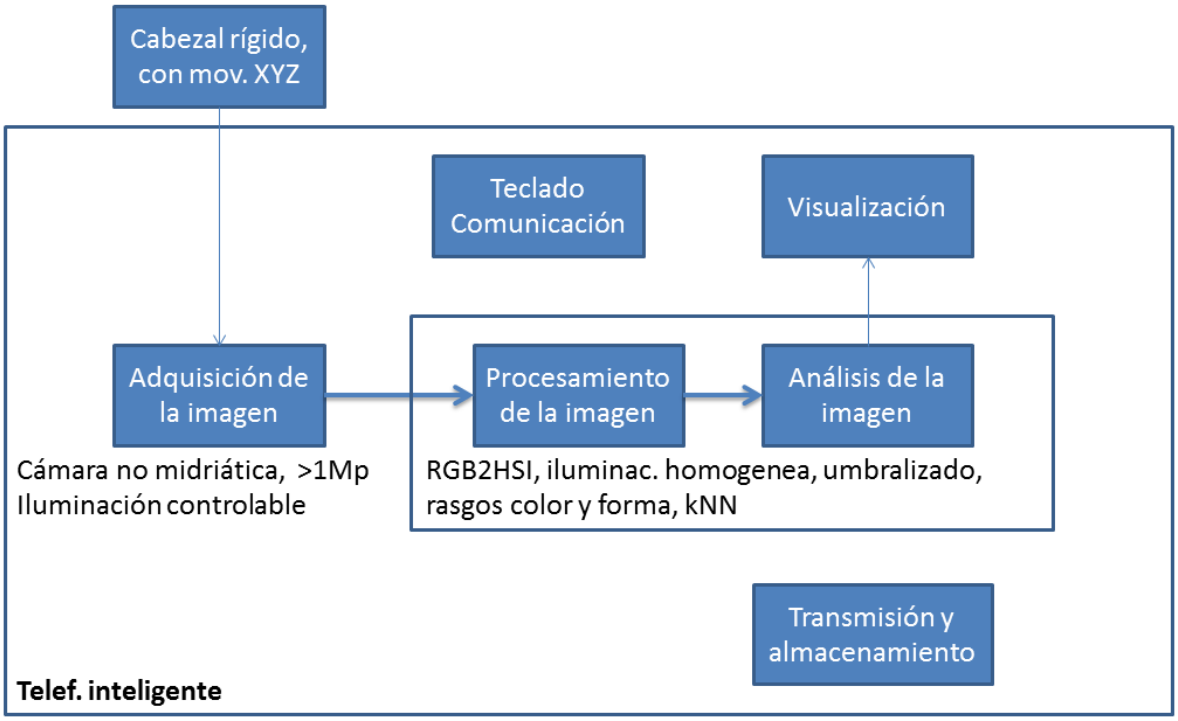

Ilustración 1. Diagrama en bloque general de sistema de bajo costo para análisis de imágenes de FO.

1 Se recopiló y organizó información diversa, abundante y actualizada sobre los sistemas comerciales para análisis de imágenes de fondo de ojo. Esta comprende materiales sobre adquisición de imágenes, bases de datos disponibles, algoritmos y programas de procesamiento y análisis, entre otros aspectos.

2 Se analizaron las tendencias de diseño y las limitaciones de los sistemas de bajo costo para el análisis de las imágenes de fondo de ojo. Los sistemas disponibles en el país y a nivel internacional para el análisis automatizado son caros y escasos, por lo que no se pueden usar para pesquisaje masivo. Se impone en la actualidad el uso de cámaras digitales no midriáticas, con campos de visión de 30º a 60º (típico 45º) y resolución superior a 1Mp. Lo más crítico resulta el enfoque, que dificulta el desarrollo de sistemas de bajo costo.

3 Se argumenta el uso de algoritmos para la segmentación y el análisis de las imágenes de fondo de ojo reportados en la literatura. Los algoritmos comprenden: la conversión espacial de color (normalmente de RGB a HSI), la detección de la región del FO, la homogenización de la iluminación, y la evaluación de calidad de la imagen. Esto se completa con algoritmos de clasificación basados en rasgos de color y forma, usando el método de los k vecinos más cercanos.

4 Se esboza variante de sistema de bajo costo para el análisis de imágenes de fondo de ojo. La propuesta está basada en un teléfono móvil inteligente (*smart phone*) con cámara digital incorporada de más de 1Mp y ciertas facilidades de cómputo, que use algún lenguaje, como por ejemplo Android. La parte de adquisición es la que impone más restricciones y obstáculos a vencer, sobre todo para garantizar el enfoque y la iluminación adecuados.

Recomendaciones

1 Construir prototipo de cabezal de bajo costo para facilitar adquisicón de las imágenes de fondo de ojo. Este debe contener topes para la cabeza y facilidades de movimiento de la cámara adosada a él, en los 3 ejes *x*, *y*, *z*.

2 Implementar algoritmos básicos para procesamiento y análsis de las imágenes de fondo de ojo en dispositivo movil. Se sugiere, por ejemplo, el uso del móvil HTC programable en Android.

3 Acoplar cabezal con teléfono para completar sistema para análisis de imágenes de fondo de ojo.

REFERENCIAS BIBLIOGRÁFICAS

1. Abramoff M. D., M. Niemeijer, M. S. A. Suttorp-Schulten, M. A. Viergever, S. Russell R., and B. van Ginneken, (2008). "Evaluation of a system for automatic detection of diabetic retinopathy from color fundus photographs in a large population of patients with diabetes", Diabetes Care, vol. 31, no. 2.
2. Abramoff Michael D, Meindert Niemeijer, (2006). "The automatic detection of the optic disc location in retinal images using optic disc location regression", en Conf Proc IEEE Eng Med Biol Soc.; vol. 1, pp. 4432-4435.
3. Abramoff Michael D, Meindert Niemeijer, Stephen R Russell. (2010 March). "Automated detection of diabetic retinopathy: barriers to translation into clinical practice". Expert Rev Med Devices. 7(2): 287–296.
4. Abramoff Michael D., Joseph M. Reinhardt, Stephen R. Russell, James C. Folk, MD1,2, Vinit B. Mahajan, Meindert Niemeijer, and Gwénolé Quellec. (2010 June). "Automated Early Detection of Diabetic Retinopathy". Ophthalmology. 117(6): 1147–1154.
5. Agurto Carla, Victor Murray, Eduardo Barriga, Sergio Murillo, Senior Member, Herbert Davis, Stephen Russell, Michael Abràmoff, Peter Soliz. . (2010 February). "Multiscale AM-FM Methods for Diabetic Retinopathy Lesion Detection". IEEE Trans Med Imaging; 29(2): 502–512.
6. American Telemedicine Association, Ocular Telehealth Special Interest Group, the National Institute Of Standards and Technology Working Group1, (2004). "Telehealth Practice Recommendations for Diabetic Retinopathy". Telemedicine Journal and E-Health Volume 10, Number 4.
7. Bresnick G. H., D. B. Mukamel, J. C. Dickinson, and D. R. Cole, (2000). "A screening approach to the surveillance of patients with diabetes for the presence of vision-threatening retinopathy", Ophthalmology, vol. 107, no. 1, pp. 19–24.
8. Castro Adrian F., Juan C. Silva-Turnes, and Francisco González, (2007). "Evaluation of Retinal Digital Images by a General Practitioner". Telemedicine and E-Health Volume 13, Number 3.
9. Clausi, D.A. (2002). "K-means Iterative Fisher (KIF) unsupervised clustering algorithm applied to image texture segmentation". Pattern Recognition, 35(9): p. 1959-1972.

10. Espinoza, E., Martinez, G., et al. (2006). “Cell cluster segmentation based on global and local thresholding for in-situ microscopy in Biomedical Imaging: Nano to Macro”, 3rd IEEE International Symposium on.

11. Everingham, M. Andrew Zisserman. (2006) “The pascal visual object classes challenge”. Workshop in ECCV06 May. Graz, Austria.

12. Fleming, A.D., Sam Philip, KeithA. Goatman, John A. Olson, and Peter. Sharp. (2006 September). “Automated micro aneurysm detection using local contrast normalization and local vessel detection”. IEEE Transactions in Medical Imaging, 25(9):1223–1232.

13. Gonzalez, R.C. and Woods, R.E. (2008). “Digital Image Processing”. Third Edition Ed. New Jersey: Pearson Prentice Hall. 954.

14. Grother P.J., R.J. Micheals, and P.J. Phillips. (2003) “Face recognition vendor test 2002 performance metrics”. In Proc. of the. 4th Int. Conf. on Audio- and Video-based Biometric Person Authentication.

15. Guyton, Hall, (2000). “Tratado de Fisiología Médica”. 10ma edición, Ed. Mc Graw Hill- Interamericana.

16. Harihar Narasimha-Iyer, Ali Can, Bandrinath Roysam, Charles V. Stewart, Howard L. Tanenbau, Anna Majerovics, and Hanumant Singh. (2006 June). Robust detection and classification of longitudinal changes in color retinal fundus images for Monitoring diabetic retinopathy. IEEE Transactions on Biomedical Engineering, 53(6):1084–1098.

17. Huiqi Li and Opas Chutape. (2004 February) “Automated feature extraction in color retinal images by a model based approach”. IEEE Transactions on Biomedical Engineering, 51(2):246–254.

18. Hutchinson, A., McIntosh, A., Peters, J., O’Keeffe, C., Khunti, K., Baker, R., and Booth, A. (2000 July) “Effectiveness of screening and monitoring tests for diabetic retinopathy – a systematic review”. Diabetic medicine 17, 7, 495–506.

19. Hye-Jin, J., Tae-Yoon, K., et al. (2005) “Comparison of thresholding methods for breast tumor cell segmentation”. In Enterprise networking and Computing in Healthcare Industry, 2005. HEALTHCOM 2005.Proceedings of 7thInternational Workshop on.

20. Kauppi, T., Kalesnykiene, V., Kamarainen, J.-K., Lensu, L., Sorri, I., A. Raninen, A., Voutilainen, R., Uusitalo, H., K¨alvi¨ainen, H., and Pietil¨a, J. The DIARETDB1 diabetic retinopathy database and evaluation protocol In Proceedings of the British Machine Vision Conference (BMVC2007) (Warwick, UK, 2007), vol. 1, pp. 252–261.

21. Kauppi, T., Kalesnykiene, V., Kamarainen, J.-K., Lensu, L., Sorri, I., Uusitalo, H., K¨alvi¨ainen, H., and Pietil¨a, J. (2006). DIARETDB0: Evaluation database and methodology for diabetic retinopathy algorithms, Published online at: http://www2.it.lut.fi/project/imageret/diaretdb0/.

22. Klonoff D. C. and D. M. Schwartz, (2000). “An economic analysis of interventions for diabetes,” Diabetes Care, vol. 23, no. 3, pp. 390–404.

23. Lasko, Thomas A., JuiG. Bhagwat, KellyH. Zou and L ucilla Ohno-Machado. (2005) “The use of receiver operating characteristic curves in biomedical informatics”. Journal of Biomedical Informatics, 38:404–415.

24. Markku Kuivalainen, (2005). “Retinal Image Analysis Using machine Vision”, Universidad Lappeenranta, Departamento de información tecnológica. Tesis de Maestría.

25. Meindert Niemeijer, Michael D. Abramoff and Bram van Ginneken. (2009). “Publicly available retinal image data and the use of competitions to standardize algorithm performance comparison”. O. Dössel and W.C. Schlegel (Eds.): WC 2009, IFMBE Proceedings 25/XI, pp. 175–178.

26. Michael Abràmoff and Maria S.A. Suttorp-Schulten. (2005). “Web-Based Screening for Diabetic Retinopathy in a Primary Care Population: The Eye Check Project”. Telemedicine and E-Health, Volume 11, Number 6.

27. Michael Larsen, Jannik Godt, Nicolai Larsen, Henrik Lund-Andersen, Anne Katrin Sjølie,3 Elisabet Agardh, Helle Kalm, Michael Grunkin, and David R. Owens. (2003 February). “Automated Detection of Fundus Photographic Red Lesions in Diabetic Retinopathy”. Investigative Ophthalmology & Visual Science, Vol. 44, No. 2.

28. Niemeijer M, Bram van Ginneken, Frank ter Haar, Michael D. Abramoff. (2005) “Automatic detection of the optic disc, fovea and vascular arch in digital color photographs of the retina”, en Proceedings of the British Machine Vision Conference, Editors W.F. Clocksin, A.W. Fitzgibbon and P.H.S. Torr, pp. 109-118.

29. Niemeijer M., Abramoff and B. van Ginneken. (2008). “Automated localization of the optic disc and the fovea”. 30th Annual International IEEE EMBS Conference Vancouver, British Columbia, Canada, August 20-24.

30. Niemeijer M., B. van Ginneken, J. Staal, M. S. A. Suttorp-Schulten, and N. D. Abramoff. (2005 May). “Automatic detection of red lesion in digital color fundus photographs”. IEEE Transactions on Medical Imaging, 24(5):584–592.

31. Niemeijer M., B. van Ginneken, Stephen R. Russell, Maria S. A. Suttorp-Schulten and Michael D. Abramoff. (2007 May). “Automated Detection and Differentiation of Drusen, Exudates, and Cotton-Wool Spots in Digital Color Fundus Photographs for Diabetic Retinopathy Diagnosis”. Investigative Ophthalmology & Visual Science, Vol. 48, No. 5.

32. Niemeijer M., M.D. Abramoff, B. van Ginneken. (2005) “Automatic detection of the presence of bright lesions in color fundus photographs”. The 3rd European Medical and Biological Engineering Conference, November 20 – 25, EMBEC'05 Prague, Czech Republic.

33. Niemeijer M., Michael D. Abràmoff, and Bram van Ginnekena. (2009 December) “Fast Detection of the Optic Disc and Fovea in Color Fundus Photographs”. Medical Image Analysis. 13(6).

34. Niemeijer Meindert. (2006). “Automatic Detection of Diabetic Retinopathy in Digital Fundus Photographs”, PhD thesis, Utrecht University, The Netherlands.

35. Nixon M.S. &A.S. Aguado, (2002). “Feature Extraction and Image Processing”, Newness, ISBN: 0-7506-5078-8.

36. Orozco R., (2007). “Procesamiento digital de imágenes con aplicaciones biomédicas”, Conferencias.

37. Otsu N., (1979). “A Threshold Selection Method from Gray-Level Histogram, in IEEE Trans”. Systems, Man, and Cybernetics. pp. 62-66.

38. Palacios, G. and Beltran, J.R. (2007) “Cell Nuclei Segmentation Combining Multiresolution Analysis, Clustering Methods and Colour Spaces in Machine Vision and Image Processing Conference”. IMVIP 2007.International.

39. Pérez J. R, Poley J.A, (2003 octubre). Diagnóstico y tratamiento de la retinopatía diabética, Divulgación de Salud, Año 1, número 6.

40. Philip S., A. D. Fleming, K. A. Goatman, S. Fonseca, P. McNamee, G. S. Scotland, G. J. Prescott, P. F. Sharp, and J. A. Olson, (2007). “The efficacy of automated disease/no disease grading for diabetic retinopathy in a systematic screening programme,” British Journal of Ophthalmology, vol. 91, pp.1512–1517.

41. Ping, L., (2004). “A survey on threshold selection of image segmentation. Journal of Image and Graphics”, pp. 86–92.

42. Walter T., J.-C. Klein, P. Massin, and A. Erginay. (2002 October). “A contribution of image processing to the diagnosis of diabetic retinopathy-detection of exudates in color fundus images of the human retina”. IEEE Transactions on Medical Imaging, 21:pp. 1236–1243.

43. Wynne Hsu, P. M. D. S Pallawa, M. Li Lee, and Au Eong K.-G. (2001 December). “The role of Domain knowledge in the detection of retinal hard exudates”. In Proc. Of the IEEE Conference on Computer Vision and Pattern Recognition (CVPR), volume2, pp. 246–251, Kauai, Hi, USA.

44. Zhang Xiaohoui and Opas Chutape. (2005) “A SVM approach for detection of hemorrhages in background diabetic retinopathy”. In Proceedings of International Joint Confrence on Neural Networks, pp. 2435–2440, Montreal, Canada.